

آنالیز یک ساختار بهینه جهت برش مجسمه در جراحی کرانیوپلاستی، به کمک تحلیل المان محدود در یک بیمار مبتلا

ساناز مسافر خورجستان^۱، سیامک نجاریان^۲، گلдіس دربامامیه^۳

^۱ دانشجوی کارشناسی ارشد مهندسی پزشکی، عضو هیات علمی دانشکده مهندسی پزشکی، دانشگاه صنعتی امیرکبیر،
^۲ دانشجوی دکترای مهندسی پزشکی، دانشگاه صنعتی امیرکبیر

*نویسنده پاسخگو: آزمایشگاه حس لامسه مصنوعی و جراحی رباتیک، دانشکده مهندسی پزشکی، دانشگاه صنعتی امیرکبیر،
تهران، Email: smosafar@aut.ac.ir

چکیده

مقدمه: یکی از بیماری‌های ژنتیکی، کرانیوسین استوزیس می‌باشد که در آن یک یا چند شکاف جمجمه‌ای، زودتر از زمان طبیعی خود بسته می‌شوند. در این به هم چسبیدگی، تغییر شکل در مجسمه به وجود می‌آید که منجر به عدم رشد طبیعی مغز و عقب‌ماندگی ذهنی می‌گردد. عوارض این بیماری، افزایش فشار در مجسمه و تغییر فرم استخوان جمجمه و صورت می‌باشد که جهت رفع عوارض به وجود آمده، جراحی کرانیوپلاستی انجام می‌گیرد. چگونگی برش استخوان جمجمه و طرز قرارگیری پلیت‌ها بر روی آن، از اهمیت بالایی در جراحی کرانیوپلاستی برخوردار است و بر روی میزان تنش‌های وارده بر مجسمه تأثیرگذار خواهد بود.

هدف: در این مقاله، استخوان جمجمه در نرم‌افزار CATIA مدل‌سازی شده و با استفاده از نرم‌افزار ABAQUS مورد تحلیل قرار گرفته است.

مواد و روش‌ها: ساختار بهینه جهت برش مجسمه در انجام این جراحی، ارائه شده است. در این مقاله، طراحی مجسمه به سه طریق انجام گرفته است. مرحله اول، ارائه مدل ساده‌ای از مجسمه با به‌کارگیری برش‌های ساجیتال و فرونتال می‌باشد که طراحی این مدل براساس ابعاد مجسمه بیمار انجام گرفته است. در مرحله دوم، مدل مجسمه با جزئیات آناتومیک، در نرم‌افزار 3D MAX ارائه شده و در مرحله سوم، مدل با به‌کارگیری تصاویر CT بدست آمده از نرم‌افزار MRIcro، طراحی شده است. نتایج: پس از بررسی مدل‌های ارائه شده، به منظور تحلیل مجسمه در جراحی کرانیوپلاستی، مدل اول انتخاب شد. بحث: براساس نتایج بدست آمده، برش مجسمه در این جراحی، ساختار مکانیکی پایداری را فراهم می‌کند.

کلید واژه: جراحی کرانیوپلاستی، کرانیوسین استوزیس، تحلیل المان محدود استخوان جمجمه.

تاریخ دریافت: ۸۸/۴/۳۰

تاریخ پذیرش: ۸۸/۶/۱۵

مقدمه

بیماری کرانیوسین استوزیسⁱ یک بیماری ژنتیکی است که در آن بسته شدن زودرس درزهای جمجمه باعث تغییر در شکل جمجمه، حجم جمجمه و یا هر دوی آنها خواهد شد. در حالت عادی و طبیعی، بسته شدن درزها از سال سوم زندگی شروع و در سن ۸-۶ سالگی کامل می‌شود، این درزها در دهه چهارم زندگی فرد، استخوانی خواهند شد. این بیماری معمولاً در سن ۳۰-۸ ماهگی تشخیص داده می‌شود که با استفاده از تصویربرداری سه بعدیⁱⁱ قابل شناسایی است (۱).

نکته قابل توجه این است که مغز کودک در پایان ماه دوم زندگی خود ۵۰٪ افزایش حجم پیدا کرده و در پایان سال اول زندگی به ۳-۲ برابر حجم و در پایان سال دوم به ۴-۳ برابر حجم موقع تولد خواهد رسید. از این پس، حجم مغز افزایش چندانی پیدا نمی‌کند و از اوایل دهه دوم عمر، افزایش حجم مغز و دور سر تقریباً متوقف می‌شود. با توجه به اینکه افزایش دور سر و رشد جمجمه یک پدیده غیرفعال می‌باشد و تابع رشد مغز است، همچنین بیش از ۹۰٪ رشد مغز تا پایان سال دوم انجام گرفته و درزهای جمجمه از سال سوم شروع به بسته شدن می‌نماید، بنابراین انجام جراحی زود هنگام، اهمیت بسزایی در میزان موفقیت جراحی خواهد داشت (۲).

در اثر ایجاد این بیماری، آناتومی سر و گاهی صورت تغییر پیدا می‌کند. تغییر در شکل ظاهری بستگی به درزی دارد که زودتر بسته می‌شود. زمانی که درز جمجمه زودتر بسته شود، رشد جمجمه در این نواحی محدود می‌گردد. از آنجا که رشد مغز به فضای بیشتری نیاز دارد، یک تغییر جبران‌کننده در جمجمه صورت می‌گیرد و بنابراین جمجمه در نواحی که درزها هنوز باز هستند، به سمت بیرون بزرگ می‌شود (۳).

بسته شدن درزهای جمجمه به حالات مختلف صورت می‌گیرد که عبارتند از بسته شدن به حالت ساجیتال که به دلیل بسته شدن درز ساجیتال جمجمه ایجاد می‌شود. این نوع از بیماری کرانیوسین استوزیس بسیار رایج است و باعث باریک شدن جمجمه در طول آن می‌گردد که به اسکافوسفالیⁱⁱⁱ یا دولیکوسفالی^{iv} موسوم است. در این

مورد، نواحی قدامی و خلفی جمجمه افزایش حجم می‌یابد. حالت دیگر بسته شدن درزها، بسته شدن کروئال است که به دلیل بسته شدن درز کروئال جمجمه ایجاد می‌شود. در نتیجه این بیماری، پیشانی فرد بدون زاویه و تخت خواهد شد که به پلاژیوسفالی قدامی^v موسوم است. حفره چشمی که در طرف مبتلا قرار گرفته است، به عقب جابه‌جاشده و برای جبران فضای از دست رفته، سمت مقابل جمجمه به جلو برجسته می‌شود. در صورتی که هر دو درز کروئال در دو طرف جمجمه زودتر بسته شوند، کل پیشانی عقب رفته و این حالت براکی سفالی قدامی^{vi} نامیده می‌شود. حالت دیگر درزها، حالت بسته شدن پیشانی است که به دلیل بسته شدن درز پیشانی در جمجمه ایجاد می‌شود. در این بیماری پیشانی به شکل مثلثی در می‌آید که Trigonencephaly نامیده می‌شود. چشم‌ها به هم نزدیک‌تر شده و جهت جبران فضای از دست رفته، قسمت فوقانی جمجمه در هر دو طرف، برآمدگی پیدا می‌کند. حالت بسته شدن درز Lambdoid که به دلیل بسته شدن این درز در جمجمه ایجاد می‌شود. در این بیماری، قسمت پشت سر صاف شده که پلاژیوسفالی خلفی^{vii} نام دارد. گوش و پیشانی در این سمت از جمجمه، به عقب می‌رود. در صورتی که درزهای Lambdoid در دو طرف جمجمه بسته شود، کل پس سر صاف خواهد شد (۴).

به طورکل عوامل مؤثر بر ایجاد بیماری کرانیوسین استوزیس عبارتند از مصرف داروهای خاص در دوران حاملگی، زندگی در مناطقی که بالاتر از سطح دریا قرار گرفته‌اند، بالا بودن سن مادر، مصرف سیگار در دوران حاملگی و غیره (۵و۶). عوارض ایجاد این بیماری دو گروه عمده می‌باشند که گروه اول عبارت است از افزایش فشار جمجمه همراه با افزایش غیرعادی مایع مغزی که این مورد، معمولاً زمانی که چند بخش جمجمه مبتلا شده باشد، رخ می‌دهد و گروه دوم که شامل تغییر فرم استخوان جمجمه و صورت می‌باشد (۷).

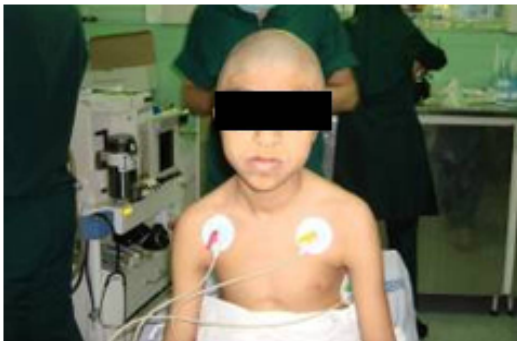از هر ۲۵۰۰ کودک، یک کودک مبتلا به این بیماری می‌باشد. میزان شیوع هر یک از انواع آن به صورت ساجیتال (۴۵٪)، کروئال یک طرفه و دوطرفه (۲۰٪)،

^{iv} Dolicocephaly^v Anterior Plagiocephaly^{vi} Anterior Brachycephaly^{vii} Posterior Plagiocephalyⁱ Craniosynostosisⁱⁱ CT Scanⁱⁱⁱ Scaphocephaly

موفقیت جراحی خواهد داشت. در این مقاله، جهت بررسی نحوه عملکرد سازه مکانیکی جمجمه، از روش المان محدودⁱⁱ استفاده شده است. در این روش، با در نظر گرفتن استخوان جمجمه و پلیت‌های متصل کننده به عنوان یک سازه مکانیکی، عملکرد آن در پاسخ به محرک‌های نیرویی مورد بررسی و تحلیل قرار گرفته است.

مواد و روش‌ها

در این مقاله، یکی از جراحی‌های کرانیوپلاستی انجام شده در داخل کشور مورد بررسی و تحلیل قرار گرفته است. بیمار که در شکل (۱) نشان داده شده است، مبتلا به کرانیوسین استوزیس کروئال می‌باشد. بر اثر این بیماری، تغییر فرم در جمجمه بیمار ایجاد شده که به دلیل وجود فشار در حفره چشمی، متعاقباً بنیایی بیمار کاهش یافته است.



شکل (۱): تغییر فرم جمجمه بیمار و ایجاد فشار در حفره چشمی.

به منظور انجام جراحی کرانیوپلاستی، ابتدا با استفاده از حفره‌های ایجاد شده بر روی جمجمه، استخوان را براساس مدل از پیش تعیین شده‌ای برش می‌دهند. مدل مورد استفاده به گونه‌ای می‌باشد که فضای کافی جهت رفع تغییر فرم ایجاد شده را فراهم آورد. برش به صورت عرضی و با استفاده از ابزارهای مناسب جراحی صورت می‌گیرد. در شکل (۲) نحوه برش جمجمه نشان داده شده است.

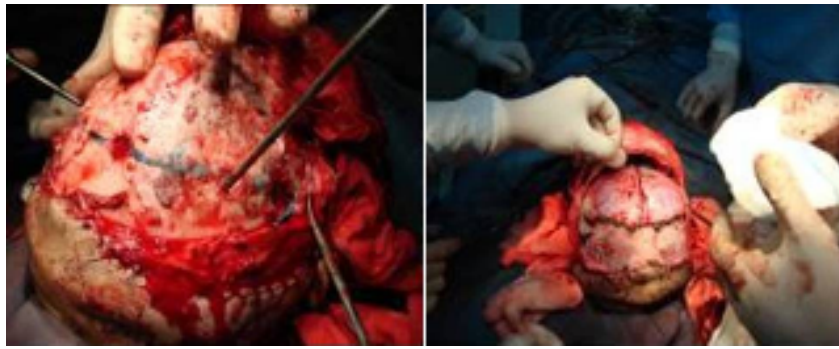پیشانی (۱۵٪)، Lambdoid (کمتر از ۲٪)، ترکیبی از موارد بیان شده (۵٪) و ناهنجاری‌های سندرمیک (۱۵٪) می‌باشد. در بسیاری موارد، این مشکل تنها در یکی از درزها بروز نموده و به صورت سندرم نیست. در سایر موارد، این مسأله همراه با سندرم کروزونⁱ می‌باشد که در در این سندرم، ساختار استخوان فک نیز تغییر شکل پیدا می‌کند (۹ و ۸).

برای اولین بار Virchow در سال ۱۸۵۱، دلیل ایجاد تغییر شکل در جمجمه و صورت این بیماران را ناشی از به هم چسبیدگی درزهای مغز، تشخیص داد. بر این اساس طی چندین سال تکنیک جراحی به این شکل انجام می‌گرفت که در بخش‌های به هم چسبیده شکافی ایجاد می‌کردند. اما در این عملکرد، امکان بازگشت مجدد به حالت اولیه وجود داشت، بنابراین این رویه منسوخ شد (۱۰) در سال ۱۹۶۷، فردی به نام Tessier، روش نوینی را با عنوان Fronto-Orbital Advancement ابداع کرد. در این روش، برای ایجاد فضای بیشتر در جمجمه، از یک حلقه در قسمت قدامی استخوان جمجمه استفاده شد. این تکنیک را Marchac و Renier اجرا نمودند که نتایج مثبتی را به همراه داشت (۱۱). تا سال ۱۹۸۰، جراحان مغز و اعصاب، روش Tessier را با هدف کاهش میزان فشار وارد بر استخوان جمجمه، برگرداندن فرم طبیعی آن و نیز ایجاد امکان رشد مغز به کار گرفتند و طی سال‌های ۱۹۸۶ تا ۲۰۰۵ نیز این رویه ادامه پیدا کرد (۱۲). امروزه جهت رفع عوارض بیماری کرانیوسین استوزیس و ایجاد امکان رشد طبیعی مغز، جراحی کرانیوپلاستی انجام می‌شود. این جراحی با برش‌های مناسب در استخوان جمجمه و به کارگیری پلیت جهت اتصال برش‌ها، صورت می‌گیرد. برش استخوان جمجمه با توجه به نوع به هم چسبیدگی درزها انجام شده و به گونه‌ای صورت می‌گیرد که تغییر شکل ایجاد شده در جمجمه را اصلاح نموده و فضای کافی برای رشد مغز را فراهم آورد.

برای تعیین میزان موفقیت در جراحی، لازم است که ساختار مکانیکی جمجمه پس از انجام جراحی کرانیوپلاستی بررسی شود که برای این کار، تست‌های کلینیکی، طی دوره‌های زمانی مشخص صورت می‌گیرد. لذا مطالعه ساختار مکانیکی جمجمه و چگونگی برش آن در جراحی کرانیوپلاستی، نقش بسزایی در افزایش

ⁱⁱ Finite Element Method

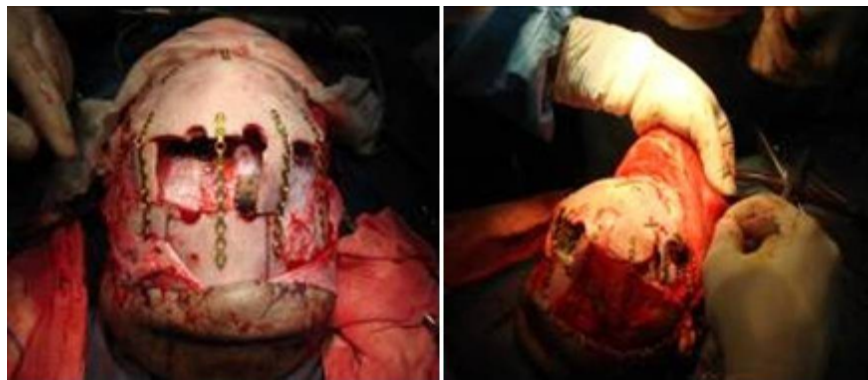ⁱ Crouzon Syndrome



شکل (۲): ایجاد حفره بر روی جمجمه و برش عرضی آن.

پلیت با جنس استیل صورت می‌پذیرد. در شکل (۳)، نحوه قرارگرفتن پل‌های استخوانی و پلیت‌ها بر روی جمجمه نشان داده شده‌است.

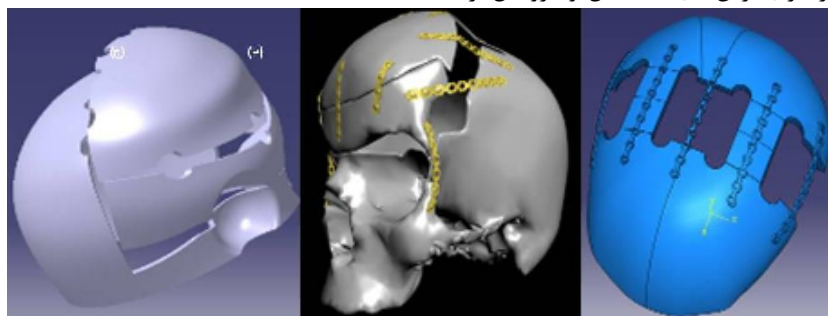
برای ایجاد یک فضای مناسب جهت قرارگیری جمجمه و کاهش فشار وارد بر چشم‌ها، دو پل استخوانی از جمجمه بریده می‌شود و بین دو قسمت قدامی و خلفی جمجمه قرار می‌گیرد. در پایان، اتصال قطعات جمجمه از طریق



شکل (۳): ایجاد پل استخوانی و اتصال پلیت بر روی آن.

استخوان جمجمه بیمار طراحی شد. سپس برش‌های جمجمه براساس مدل مورد استفاده در جراحی کраниوپلاستی، انجام گرفته و پلیت‌ها جهت اتصال بخش‌های جمجمه، بر روی آن قرار داده شده‌اند. مدل نهایی در شکل (۴-الف) نشان داده شده‌است.

جهت بررسی چگونگی ایجاد فضای کافی در استخوان جمجمه به گونه‌ای که ساختار مکانیکی پایداری ایجاد شود، طراحی جمجمه در سه مرحله مختلف انجام شده است. در مرحله اول، جهت سهولت تحلیل سازه، یک مدل ساده از جمجمه طراحی شده‌است. این مدل در نرم‌افزار CATIA و با به‌کارگیری برش‌های ساجیتال و فرونتال از



شکل (۴): (الف) مدل ساده از جمجمه در نرم‌افزار CATIA، (ب) مدل طراحی شده در محیط 3DMAX، (ج) مدل طراحی شده با استفاده از تصاویر CT.

جزئیات آناتومیک استخوان جمجمه در نظر گرفته شده‌است و لذا تحلیل مدل، با استفاده از روش المان

در مرحله دوم، مدل استخوان جمجمه، برش‌های آن در جراحی کраниوپلاستی و پلیت‌های متصل کننده، در نرم‌افزار 3DMAX طراحی شد. در این مدل، تمامی

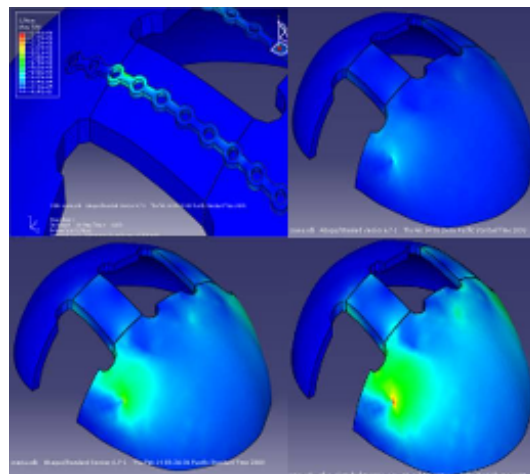
الاستیسیته که نسبت تنش به کرنش مواد جامد در پایین‌تر از حد الاستیک می‌باشد، با انجام تست کشش بر روی مواد، تعیین می‌شود. به منظور تعیین ویژگی‌های مکانیکی مواد می‌توان از مقالات موجود در این زمینه استفاده کرد. در این مقاله، مدول الاستیسیته برابر با ۱۸.۶ گیگاپاسکال برای استخوان مجسمه و ۱۹۰ گیگاپاسکال برای پلیت از جنس استیل و نیز ضریب پواسون برابر با ۰.۳ در نظر گرفته شده است (۱۳ و ۱۴). در نهایت مقدار نیرویی معادل ۲۰ نیوتن بر روی بخش قدامی مجسمه اعمال شده، تا بتوان عملکرد سازه را مورد مطالعه قرار داد.

نتایج

با توجه به نوع برش‌های استخوان مجسمه و طرز قرارگیری پلیت‌ها بر روی آن در جراحی کرانیوپلاستی، تنش‌های وارد بر مجسمه و پلیت‌ها متفاوت خواهد بود. با استفاده از تحلیل انجام شده در این مقاله، می‌توان سازه استخوانی مورد استفاده در این جراحی را مورد بررسی قرار داد (۱۵). پس از طراحی، تحلیل استخوان مجسمه و پلیت قرار گرفته بر روی آن تحت تأثیر نیروی وارد بر قسمت قدامی مجسمه و با استفاده از نرم‌افزار ABAQUS، مورد بررسی قرار گرفت. کانتور تنش در پلیت‌ها و استخوان مجسمه، به صورت نشان داده شده در شکل (۵) بدست می‌آید.

محدود بسیار زمان بر بود. شکل (۴-ب) مدل طراحی شده در این نرم‌افزار را نشان می‌دهد. مدل سوم با استفاده از تصاویر به دست آمده از CT اسکن مجسمه بیمار مبتلا، در محیط CATIA طراحی شده است. جهت بدست آوردن برش‌های استخوان مجسمه در سه نمای قدامی- خلفی، جانبی و افقی از نرم‌افزار MRIcro استفاده شده است. برش‌های بدست آمده، جهت طراحی استخوان مجسمه در نرم‌افزار CATIA، مورد استفاده قرار می‌گیرد. در شکل (۴-ج) این مدل نشان داده شده است. با توجه به ساده‌سازی‌های انجام شده در طراحی مدل اول، زمان تحلیل آن کوتاه بوده، در ضمن با در نظر گرفتن ابعاد مجسمه بیمار در این طراحی، مدل به حالت واقعی نزدیک است.

برای تحلیل استخوان مجسمه تحت تأثیر نیروی وارد بر آن، مدل اول مورد استفاده قرار گرفته است. جهت تحلیل مدل در نرم‌افزار ABAQUS، لازم است ابتدا مش‌بندی قطعات انجام شود که با توجه به هندسه مدل، از المان مثلثی جهت مش‌بندی استفاده شده است. در مرحله بعد، شرایط مرزی مدل در نظر گرفته می‌شود که استخوان مجسمه از قسمت پایینی آن ثابت شده و بین پلیت‌ها و سطح مجسمه، شرایط تماس برقرار می‌شود. در نهایت، لازم است خواص مکانیکی مربوط به استخوان مجسمه و پلیت داده شود. از ویژگی‌های مکانیکی که برای مشخص کردن مواد سازنده قطعات مورد نیاز است، مدول الاستیسیته (E) و ضریب پواسون (ν) می‌باشد. مدل



شکل (۵): کانتور تنش در پلیت‌ها و استخوان مجسمه.

و بنابراین، تحت نیروی وارد بر جمجمه، برش‌های استخوان جمجمه دچار تغییر شکل و شکست خواهد شد.

بحث و نتیجه‌گیری

کرانیوسین استوزیس، یکی از بیماری‌های ژنتیکی است که در آن درزهای جمجمه، زودتر بسته می‌شوند. این بیماری باعث تغییر در شکل و حجم جمجمه خواهد شد. با توجه به اینکه افزایش دور سر و رشد جمجمه یک پدیده غیرفعال می‌باشد و درزهای جمجمه از سال سوم شروع به بسته‌شدن می‌کنند، بنابراین انجام جراحی زود هنگام کرانیوپلاستی، اهمیت بسزایی خواهد داشت.

در این مقاله، جهت بررسی نحوه عملکرد سازه مکانیکی جمجمه در یک بیمار مبتلا از روش المان محدود استفاده شده است. ابتدا با به‌کارگیری برش‌های ساجیتال و فرونتال از استخوان جمجمه بیمار و در نرم‌افزار CATIA، مدل جمجمه طراحی شد. سپس برش‌های جمجمه براساس مدل مورد استفاده در جراحی کرانیوپلاستی، انجام گرفت و پلیت‌ها جهت اتصال بخش‌های جمجمه، بر روی آن قرار داده شدند. پس از طراحی، تحلیل سازه استخوان جمجمه و پلیت قرار گرفته بر روی آن تحت تأثیر نیروی وارد بر قسمت قدامی جمجمه و با استفاده از نرم‌افزار ABAQUS، مورد بررسی قرار گرفت.

براساس کانتور تنش مربوط به پلیت اتصال دهنده قسمت قدامی و خلفی استخوان جمجمه نیز کانتور تنش مربوط به استخوان جمجمه و با توجه به نیروی اعمال شده بر قسمت قدامی استخوان جمجمه، شکست در پلیت‌های مورد استفاده و برش‌های جمجمه رخ نمی‌دهد. بنابراین با توجه به نتایج بدست آمده از تحلیل تنش‌های حاصل از اعمال نیرو بر روی جمجمه و پلیت‌ها در این جراحی، می‌توان ساختار مورد استفاده در تقسیم‌بندی استخوان را مناسب ارزیابی نمود.

براساس کانتور تنش مربوط به پلیت اتصال دهنده قسمت قدامی و خلفی استخوان جمجمه، بیشترین تنش در مرز اتصال پل و بخش خلفی استخوان جمجمه ایجاد می‌شود. همان‌طور که در این کانتور مشخص است، ماکزیمم مقدار تنش در این ناحیه ۴۵۰ کیلوپاسکال می‌باشد. این امر با توجه به وارد شدن نیرو به قسمت قدامی جمجمه، دور از انتظار نمی‌باشد. کانتور تنش بدست‌آمده برای استخوان جمجمه، نشان می‌دهد که در نواحی نزدیک به محل اتصال پل به قسمت قدامی استخوان جمجمه، بیشترین تنش ایجاد می‌شود. با توجه به کانتور، ماکزیمم مقدار تنش در این ناحیه ۱۰۴ مگاپاسکال است. با توجه به گشتاور ایجاد شده در این بخش ناشی از نیروی وارد بر جلوی جمجمه، ایجاد بیشترین تنش در نواحی نزدیک به محل اتصال پل به قسمت قدامی استخوان جمجمه مورد انتظار می‌باشد. بنابراین با در نظر گرفتن محدودیت‌ها و امکانات موجود، چگونگی برش استخوان جمجمه و نحوه قرارگیری پلیت‌ها را می‌توان به‌گونه‌ای طراحی کرد که کمترین آسیب را در اثر واردشدن نیرو یا ضربه ایجاد کند. در این جراحی که بر روی یک بیمار مبتلا و توسط جراحان داخلی صورت پذیرفته است، با توجه به نتایج بدست آمده از تحلیل و میزان تنش‌های حاصل از اعمال نیرو بر روی جمجمه و پلیت‌ها، ساختار مورد استفاده در تقسیم‌بندی استخوان مناسب ارزیابی می‌شود.

با توجه به اینکه هدف، بررسی سازه مکانیکی جمجمه و پلیت‌ها می‌باشد، یکی از معیارهای تعیین‌کننده در این تحلیل، تنش تسلیم خواهد بود که قطعه در این مقدار تنش، از هم گسسته می‌شود. بیشترین میزان تنش بر روی پلیت، ۴۵۰ کیلوپاسکال است که در مقایسه با تنش تسلیم استیل (۴۰۰ مگاپاسکال) بسیار کمتر بوده و در نتیجه پلیت، تحت نیروی وارد بر جمجمه دچار تغییر شکل و شکست نخواهد شد. همچنین میزان ماکزیمم تنش بر روی استخوان جمجمه، ۱۰۴ مگاپاسکال است که در مقایسه با تنش تسلیم آن (۱۶۰ مگاپاسکال) کمتر بوده

منابع

1. G M. Moriss, A. Wilkie, "Growth of normal skull vault and its alteration in craniosynostosis: insights from human genetics and experimental studies," J. Anat., 2005, 207: 637-653.
2. M.P. Ferreira, M. Collares, J.L. Kraemer, "Early surgical treatment of nonsyndromic

craniosynostosis," Surg. Neurol., 2006, 65: 22-26.

3. K. Vahtsevanos, S. Triaridis, "The Atkinson Morley's hospital joint neurosurgical – maxillofacial procedures: cranioplasty case series

- 1985-2003," J. Cranio. Maxill. Surg., 2007, 35: 336-342.
4. J.H. Park, H.D. Han, J.H. Chung, "Impact simulation for cranioplasty using non-linear finite element model," Eur. Cell. Mater, 2006, 11: 56-61.
5. V. Djientcheu, A. Njamnshi, P. Ongolo, M. Kobela, B. Rilliet, A. Essomba, et al, "Growing skull fractures," ChNS., 2006, 22: 721-725.
6. V. Josan, S. Sgouros, A. Walsh, M. Dover, H. Nishikawa, A. Hockley, "Cranioplasty in children," ChNS., 2005, 21: 200-204.
7. M. Kosaka, T. Miyanojara, Y. Wada, H. Kamiishi, "Intracranial migration of fixation wires following correction of craniosynostosis in an infant," J. Cranio. Maxill. Surg., 2003, 31: 15-19.
8. H. Eufinger, C. Rasche, K. Schmieder, M. Scholz, S. Weihe, P. Scherer, "CAD/CAM titanium implants for cranioplasty—an evaluation of success and quality of life of 169 consecutive implants with regards to size and location," Int. Congr. Ser., 2005, 1281: 827-831.
9. J. Rodolphe, N. Owase, S. Francois, "Cranioplasty for repair of a large bone defect in a growing skull fracture in children," J. Cranio. Maxill. Surg., 2007, 35: 185-188.
10. R. Bristol, G. Lekovic, H. ReKate, "The effects of craniosynostosis on the brain with respect to the intracranial pressure," Semin. Pediatr. Neurol., 2004, 11: 262-267.
11. H. Eufinger, C. Rasche, J. Lehmbruck, S. Weihe, I. Schmitz, "Performance of functionally graded implants of polylactides and calcium phosphate/calcium carbonate in an ovine model for computer assisted craniectomy and craniotomy," J. Cranio. Maxill. Surg., 2007, 28: 475-485.
12. M. Artico, L. Ferrant, F. Pastore, E. Ramundo, D. Cantarelli, D. Scopelliti, et al, "Bone autografting of the calvaria and craniofacial skeleton," J. Surg. Neurol., 2003, 60: 71-79.
13. J. Young Rho, J. Currey, P. Zioupos, G. Pharr, "The anisotropic young's modulus of equine secondary osteones and interstitial bone determined by nanoindentation," J. Exp. Biol., 2001, 204: 1775-1781.
14. A. Sahoo, A. Ghosh, A. Roychowdhury, "Stress analysis of cracked and fractured femur with fixing plate using finite element method," IE. Journal, 2005, 86: 24-28.
15. Z. Guo, M. Ding, "Operative treatment of coronal craniosynostosis: 20 years of experience," J. Surg. Neurol., 2007, 68: 18-21.